

Cueva-del Castillo, José Fernando; Valdés-Gutiérrez, Gustavo Adolfo; Elizondo-Vázquez, Francisco; Pérez-Ortiz, Omar; Piña Barba, María Cristina; León-Mancilla, Benjamín Herminio

Tratamiento de pérdidas óseas, pseudoartrosis, artrodesis y tumores óseos benignos con un xenoimplante mexicano (estudio clínico)

Cirugía y Cirujanos, Vol. 77, Núm. 4, julio-agosto, 2009, pp. 287-291

Academia Mexicana de Cirugía

México

Disponible en: <http://redalyc.uaemex.mx/src/inicio/ArtPdfRed.jsp?iCve=66211210006>



**CIRUGÍA Y CIRUJANOS**  
ACADEMIA MEXICANA DE CIRUGÍA

*Cirugía y Cirujanos*

ISSN (Versión impresa): 0009-7411

[cirugiaycirujanos@prodigy.net.mx](mailto:cirurgiaycirujanos@prodigy.net.mx)

Academia Mexicana de Cirugía

México

# Tratamiento de pérdidas óseas, pseudoartrosis, artrodesis y tumores óseos benignos con un xenoimplante mexicano (estudio clínico)

José Fernando Cueva-del Castillo,\* Gustavo Adolfo Valdés-Gutiérrez,\*\* Francisco Elizondo-Vázquez,\* Omar Pérez-Ortiz,\* María Cristina Piña Barba,\*\*\* Benjamín Herminio León-Mancilla<sup>§</sup>

## Resumen

**Objetivo:** Se trataron pérdidas óseas, artrodesis, pseudoartrosis, tumores benignos y defectos óseos con un xenoimplante.

**Material y métodos:** Se evaluó la eficacia del material mediante un estudio observacional y longitudinal en el Hospital Regional "General Ignacio Zaragoza" del ISSSTE.

**Resultados:** Fueron considerados 52 pacientes, 28 masculinos y 24 femeninos, de los cuales a 28 se les practicó artrodesis, 16 fueron tratados por pseudoartrosis, tres presentaron tumores óseos benignos y cinco defectos óseos, a los cuales se les colocó el xenoimplante en el sitio y forma adecuada según el problema por tratar. El promedio de edad de los pacientes fue de 47.7 años, con un rango de nueve a 84 años. Se presentó consolidación ósea entre los tres y ocho meses después de la cirugía; el xenoimplante se integró totalmente en un periodo de tres a 18 meses dependiendo del tamaño de la patología y la región donde fue colocado. La consolidación ósea fue valorada radiográficamente de acuerdo con la clasificación de Montoya. Ningún paciente presentó signos clínicos de rechazo.

**Conclusiones:** En México se han empleado xenoimplantes óseos de origen extranjero debido a la gran dependencia tecnológica del país. Por primera vez se utiliza un xenoimplante producido en el país y cuya patente es de la Universidad Nacional Autónoma de México. El xenoimplante Nukbone<sup>®</sup> fue biocompatible y resultó adecuado para tratar patologías donde se requiere aporte óseo.

**Palabras clave:** Xenoimplante, consolidación ósea, artrodesis.

## Summary

**Objective:** Bone loss, arthrodesis, pseudarthrosis, benign tumors and bone defects were treated using a xenoimplant (Nukbone).

**Methods:** The effectiveness of the material was evaluated through a longitudinal and observational study in the Hospital Regional "General Ignacio Zaragoza" (HRGIZ) ISSSTE. The Mexican xenoimplant is a patent of the National Autonomous University of Mexico (UNAM).

**Results:** Fifty two patients were considered regardless age or gender. Of these patients, 28 were male and 24 female. Average age of the patients was 47.7 years (9-84 years). Twenty eight patients had arthrodesis, 16 were treated with pseudarthrosis, three patients had benign tumors and five patients presented bone defects, which were implanted with Nukbone at the site and was the correct treatment of the problem.

The xenoimplant is fully integrated during a period of 3-18 months, depending on the size of the pathology and the region where it was placed. The fracture healing was evaluated radiographically according to the classification of Montoya. No patient had clinical signs of rejection.

**Conclusions:** In Mexico, bony xenoimplants (osseous) have been used, all of foreign origin due to the high degree of technological dependence in this country. In this study, we describe the use, for the first time, of a Mexican xenoimplant whose patent is from the Universidad Nacional Autónoma de México (UNAM). The Mexican xenoimplant is biocompatible and can be adapted to treat pathologies where bony (osseous) material is needed.

**Key words:** Xenoimplant, bone healing, arthrodesis.

\* Servicio de Ortopedia, Hospital Regional "General Ignacio Zaragoza", Instituto de Seguridad y Servicios Sociales de los Trabajadores del Estado (ISSSTE), México, D. F.

\*\* Residente de Ortopedia, Hospital Regional "General Ignacio Zaragoza", ISSSTE, México, D. F.

\*\*\* Instituto de Investigaciones en Materiales, Universidad Nacional Autónoma de México (UNAM), México, D. F.

§ Departamento de Cirugía, Facultad de Medicina, UNAM, México, D. F.

### Solicitud de sobretiros:

José Fernando Cueva-del Castillo.

Tuxpan 29-414, Col. Roma Sur, Del. Cuauhtémoc, 06760 México, D. F.

Tel.: (55) 8596 4644. E-mail: cuevaf1@hotmail.com

Recibido para publicación: 01-09-2008

Aceptado para publicación: 15-05-2009

## Introducción

Existen diferentes causas que provocan la pérdida de la continuidad ósea, lesión que pasa por un proceso de cicatrización o reparación llamado consolidación ósea (formación de tejido de granulación, callo blando, callo duro y remodelación). Los tumores, pseudoartrosis y artrodesis son algunas patologías en que la pérdida de continuidad ósea rebasa la capacidad de consolidar adecuadamente en forma y tiempo. Los xenoimplantes (del griego *xenos*, extraño) provenientes de hueso bovino ayudan a recuperar la capacidad de reconstrucción ósea y tienen la ventaja de disminuir el riesgo de transmisión de enfermedades como la

hepatitis y el virus de la inmunodeficiencia humana, que puede presentarse en caso de emplear aloinjertos óseos. Otra ventaja cuando se utiliza un xenoinjerto es evitar un doble procedimiento quirúrgico en la toma de hueso autólogo (estándar de oro), donde cabe la posibilidad de que el tejido obtenido no sea suficiente para el defecto a tratar y se prolongue el tiempo de recuperación del paciente, con todas sus consecuencias.<sup>1,2</sup>

La artrodesis es una cirugía que integra o fusiona, a través de hueso, articulaciones esqueléticas. Se lleva a cabo junto con otros procedimientos quirúrgicos como la disectomía. En general, una artrodesis emplea injerto óseo con o sin material de osteosíntesis o fijación, que puede o no retirarse cuando ésta se ha logrado.<sup>3-5</sup> La incidencia de complicaciones como la pseudoartrosis después de una artrodesis es un problema común; en particular después de una artrodesis de tobillo se considera que alcanza hasta 50 %.<sup>6</sup>

La pseudoartrosis es la falta de consolidación ósea definitiva de una fractura o artrodesis, es un proceso patológico que corresponde a la formación de una cicatriz por medio de un tejido fibroso no osificado, el proceso es irreversible y definitivo, aunque el tejido cicatrizal es normal, la alteración patológica se presenta cuando no hay integración osteoblástica que le confiera al tejido cicatrizal fibroso características del tejido óseo. Esto ocurre por falta de inmovilización perfecta e ininterrumpida, por la separación excesiva de fragmentos óseos, por la interposición de partes blandas, por vascularización insuficiente o por fractura de hueso patológico.

Los tumores óseos benignos presentan células que tienden a la maduración y a la diferenciación, generalmente están bien definidos respecto a los tejidos de la vecindad. Una resección completa garantiza su curación. Los tumores óseos malignos son sarcomas que presentan propensión a crecer de modo rápido y desordenado, infiltrando a los órganos vecinos, con tendencia a la diseminación a distancia en forma de metástasis, su tratamiento implica grandes resecciones de hueso afectado, con márgenes de seguridad muy amplios;<sup>7</sup> éstos no son considerados en el presente estudio.

La incidencia de tumores óseos primarios es relativamente baja, en estudios epidemiológicos fiables es de 1/100 000 habitantes para el sexo masculino y de 0.7/100 000 para el femenino (Organización Mundial de la Salud).<sup>8</sup>

Específicamente los tumores de células gigantes representan alrededor de 4 o 5 % del total de tumores primarios del hueso. Los tumores localizados en las falanges de la mano son poco frecuentes y afectan a pacientes jóvenes, son más comunes en la tercera década de la vida; la edad media es de 22 años.<sup>7</sup>

El quiste óseo unicameral corresponde a 3 % de las lesiones primarias óseas, es más frecuente en pacientes del sexo masculino en una relación de 3:1; su localización predominante es diafisaria proximal del húmero y del fémur. Su cuadro se caracteriza por dolor, tumefacción y rigidez de la articulación proximal; la fractura es el primer signo de la lesión y acontece en 66 % de los casos. El tratamiento consiste en legrado óseo y colocación de injerto óseo, con osteosíntesis o inmovilización.<sup>9</sup>

Las pérdidas óseas por traumatismos (fracturas) se deben a varias causas entre las que se encuentran accidentes laborales y de tránsito, que involucran traumatismos de alta energía con aplastamiento, desplazamiento, exposición ósea, resecciones tumorales o procesos infecciosos. Debido a la frecuencia con que se presentan estos problemas en los centros hospitalarios públicos de tercer nivel, en la Universidad Nacional Autónoma de México se desarrolló un xenoinjerto óseo (Nukbone®, patente PA/a/2002/009719) conforme los estándares internacionales ISO-137779 y de la *American Society for Testing and Materials*, y los nacionales establecidos en la NOM-059-SSA1-1993.<sup>10-15</sup>

El objetivo principal de este trabajo fue evaluar la eficiencia de este xenoinjerto para el tratamiento de pérdidas óseas, en artrodesis, pseudoartrosis y tumores óseos benignos.

## Material y métodos

Se llevó a cabo un estudio observacional, longitudinal y descriptivo, en el Servicio de Ortopedia del Hospital Regional "General Ignacio Zaragoza" del Instituto de Seguridad y Servicios Sociales de los Trabajadores del Estado (ISSSTE), entre el 1 de marzo de 2006 y el 30 de julio de 2007.<sup>16</sup>

Fueron seleccionados 52 pacientes provenientes de consulta externa, urgencias y hospitalización de ortopedia, con los siguientes diagnósticos: pseudoartrosis, tumores óseos benignos, pérdidas óseas postraumáticas, inestabilidad de columna vertebral, canal estrecho lumbar y canal estrecho cervical.

Con base en el interrogatorio y expediente clínico se elaboró un formato para la recolección de los siguientes datos: edad, sexo, diagnóstico, tratamiento, geometría del xenoinjerto utilizado, fecha de procedimiento quirúrgico, fechas de consulta externa y control radiográfico desde el preoperatorio hasta el alta médica.

### Criterios de inclusión

- Paciente que requiriera injerto debido a pérdida ósea por artrodesis, pseudoartrosis, trauma o tumor óseo benigno.
- De uno y otro sexo, sin límite de edad.
- Ser derechohabiente del ISSSTE.
- Aceptar por escrito la colocación del xenoinjerto bajo consentimiento informado.

### Criterios de exclusión

- No aceptar la colocación del xenoinjerto.
- Pacientes con tumoraciones malignas.
- Pacientes que no continuaran el control en consulta externa.

### Xenoinjerto Nukbone®

Se elaboraron los implantes donados por Biocriss, con las formas geométricas especificadas por el médico ortopedista a partir de



**Figura 1.** Diferentes formas geométricas en las que se puede presentar el xenoimplante Nukbone®, de acuerdo con la especificación del médico tratante.

los estudios de gabinete: cubos, bloques rectangulares y poligonales, lingotes y placas, como se pueden observar en la figura 1.

#### Planificación preoperatoria

- Se realizó un análisis clínico y radiológico para seleccionar el tipo de implante, indispensable para el manejo eficaz y oportuno de las lesiones, por lo que se tomaron radiografías del hueso afectado en proyecciones anteroposterior y lateral. En algunos casos fue necesaria tomografía axial computarizada y resonancia magnética nuclear.
- Se llevó a cabo la valoración de tejidos blandos y, en su caso, de los tejidos cicatrizales para determinar el abordaje quirúrgico.
- Se determinó el tipo de material de osteosíntesis por emplear en el tratamiento quirúrgico del paciente, en caso de ser necesario.
- Se realizaron estudios preoperatorios de laboratorio clínico, así como valoración preoperatoria por los servicios de medicina interna y anestesiología.
- Se planificó el abordaje quirúrgico para cada paciente. En general se practicaron dos técnicas quirúrgicas: reducción abierta con fijación interna y artrodesis.
- Se utilizó la escala radiográfica de Montoya, la cual establece los diferentes estadios de la reparación ósea, útil en la evaluación de los estudios radiográficos para determinar los grados de consolidación, que incluyen grados 0 a IV (G0-GIV).<sup>17</sup>

#### Técnica quirúrgica de artrodesis

Con el paciente bajo anestesia selectiva se realizó asepsia y antisepsia de la región afectada, fueron colocados campos estériles y se procedió al abordaje quirúrgico. Se disecó por planos, se desperiostizó el hueso y se realizó decorticación de las superficies óseas a artrodesar hasta obtener tejido óseo sangrante; posterior-

mente se colocó el xenoimplante realizando estabilización ósea con material de osteosíntesis. La sutura fue por planos, colocando un drenaje por contraabertura.

#### Técnica quirúrgica de reducción abierta con fijación interna

Con el paciente bajo anestesia selectiva, se realizó asepsia y antisepsia de la región afectada, se colocaron campos estériles y se procedió al abordaje quirúrgico del hueso. Se disecó por planos, se desperiostizó el hueso, para posteriormente reducir los fragmentos óseos y estabilizar con material de osteosíntesis; se procedió a colocar el xenoimplante en el sitio del defecto o pérdida ósea. Suturación por planos y se dejó drenaje por contraabertura.

## Resultados

De los 52 casos, 28 pacientes fueron masculinos y 24 femeninos. El promedio de edad fue de 47.7 años, con rango de nueve a 84 años, predominando el grupo etario de 40 a 60 años. Los huesos más afectados fueron vértebras (cervicales y lumbares) con 25 casos, húmero seis, tibia cinco, clavícula cuatro, fémur cuatro, radio tres, mano cuatro y cadera uno.

Respecto a los tratamientos, se practicaron 28 artrodesis (53.8 %), 16 osteosíntesis más aplicación de xenoimplante para pseudoartrosis (30.8 %), tres aplicaciones de xenoimplante como relleno en cavidad tumoral (5.7 %) y cinco pacientes con defectos óseos postraumáticos en los cuales se requirió osteosíntesis y aplicación de xenoimplante (9.6 %). La información se muestra en la figura 1.

Se utilizó estadística descriptiva para evaluar los resultados.<sup>18</sup>

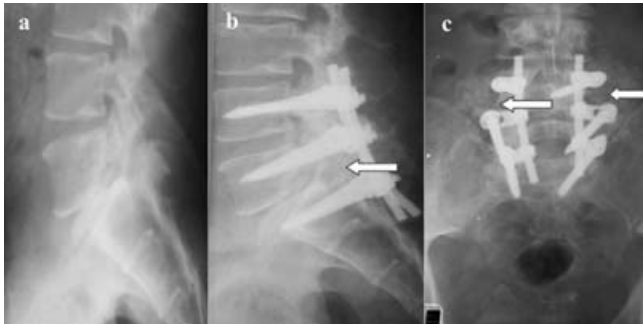
Los pacientes con artrodesis de columna fueron 26, una de tobillo y una de muñeca, evolucionando en promedio de seis semanas a seis meses, con consolidación ósea GIII de Montoya, que puede observarse en las imágenes radiográficas y de tomografía axial computarizada de las figuras 2 y 3.

En los casos de columna vertebral se realizó seguimiento adicional a través de tomografía axial computarizada de la región durante tres, seis, 12 y 24 meses. Los pacientes que requirieron artrodesis a nivel de columna fueron aquellos en los cuales se presentó compromiso de las estructuras neurológicas o de la estabilidad biomecánica, secundaria a traumatismos, a enfermedad degenerativa o tumoral del sistema nervioso.

Las artrodesis de extremidades correspondieron a un paciente con dolor y deformidad importante en muñeca como consecuencia de artritis reumatoide y a un paciente con fractura de tobillo en consolidación viciosa.

Los pacientes con pseudoartrosis fueron 16, en quienes a los dos meses de evolución se observó consolidación ósea GIII de acuerdo con la escala de Montoya.

En los tumores óseos se apreció consolidación ósea GIII de Montoya a los dos meses en promedio.



**Figura 2.** Espondilolistesis espondilolítica L5-S1. a) Hombre de 51 años de edad con diagnóstico de canal estrecho lumbar de etiología congénita degenerativa. b) Vista lateral de la toma de control posoperatorio a los seis meses de evolución; se observa consolidación adecuada de los chips (cubos pequeños señalados por la flecha) integrándose para formar hueso nuevo. c) Vista posterior del mismo control; las flechas indican chips de Nukbone®.

En todos los pacientes con pérdidas óseas se observó consolidación ósea GIII a los dos meses posimplantación.

En ninguno de los casos anteriores se presentaron efectos adversos o rechazo del xenoinplante, evaluando la osteointegración de manera indirecta a través de radiografías y tomografía axial computarizada.

Se practicaron radiografías simples posoperatorias inmediatas en los casos de las extremidades, y posteriormente a las dos, cuatro, seis y ocho semanas. Se continuó con el control cada dos meses durante el primer semestre y después control cada seis en los primeros casos hasta los dos años, antes del corte de la muestra para realizar este informe.

Con el xenoinplante hubo consolidación ósea en todos los casos entre los tres y ocho meses después de la cirugía.

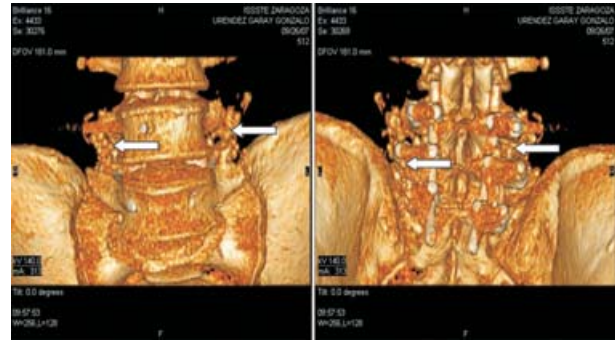
El xenoinplante se integró totalmente en un periodo de tres a 18 meses, dependiendo del tamaño de la patología y la región anatómica donde fue colocado.

Las formas geométricas más utilizadas fueron los chips de 5 mm (46 casos), bloques (tres), bloques poligonales (dos) y lingote (uno).

## Discusión

Actualmente se utilizan injertos biológicos que coadyuvan a restablecer la función del tejido óseo, quedando como una alternativa médica para tratamientos que lo requieren. Sin embargo, la integración de los injertos depende del origen del mismo, de la aceptación por parte del receptor y de la respuesta inmunológica de este último.

Si bien el hueso autólogo es el estándar de oro de los injertos, su uso aumenta el tiempo de rehabilitación del donador y se co-



**Figura 3.** Control tomográfico del mismo paciente de la figura 2, a seis meses de la cirugía. La evolución posoperatoria muestra la integración de Nukbone® formando tejido de densidad similar a la ósea que ha cubierto parcialmente el constructo. a) Vista anterior del sitio de operación. b) Vista posterior del sitio de operación.

rrer el riesgo de que resulte insuficiente. En cuanto a la integración del xenoinplante se consideran dos procesos clave: la osteoinducción y la osteoconducción, los cuales dependen de la edad, las enfermedades crónicas degenerativas preexistentes del paciente, el sitio anatómico donde se coloca y la cantidad y forma geométrica del xenoinplante.

En México se han empleado xenoinplantes óseos desde hace varias décadas, como los implantes de biopolímero osteoconductor, coralina, xenoinjerto, etcétera, todos de origen extranjero debido al insuficiente desarrollo tecnológico y científico en nuestro país. En este trabajo se emplearon por primera vez xenoinplantes mexicanos, cuya patente pertenece a la Universidad Nacional Autónoma de México (UNAM).

El rango de edad de los pacientes fue de nueve a 84 años, lo que demuestra que el biomaterial puede ser utilizado en enfermos pediátricos con una tasa metabólica ósea rápida y en pacientes geriátricos, en quienes los procesos de regeneración son más prolongados.

Los casos más frecuentes en este estudio fueron artrodesis (53.8 %) y pseudoartrosis (30.8 %), relacionadas directamente con el grupo de edad más afectado (40 a 60 años). La aplicación del xenoinplante permitió observar diferencias en los tiempos de consolidación dependiendo del hueso; la consolidación ósea fue grado III de Montoya en 90 % de los casos, en un intervalo de seis a 24 semanas. Cabe mencionar que el tiempo de consolidación ósea con xenoinplantes de origen extranjero varía de cinco a 24 semanas.

El xenoinplante mexicano descrito es biocompatible y resultó adecuado para tratar patologías donde se requiere aporte óseo. Nukbone® es de fácil colocación debido a la conformación geométrica adecuada prequirúrgica, lo cual representa una ventaja para el médico ortopedista, disminuyendo tiempos transoperatorios

en el diseño y ajuste de la pieza al sitio quirúrgico, en caso de utilizar otro implante.<sup>19-23</sup>

## Conclusiones

No se presentó ningún caso clínico de rechazo al xenoimplante, confirmando que es biocompatible.

En todos los pacientes el xenoimplante se integró completamente al hueso, convirtiéndose en hueso de neoformación, lo cual fue comprobado mediante estudios clínicos y radiológicos de seguimiento hasta por más de un año.

No se presentaron complicaciones posquirúrgicas, fistulas o infecciones de heridas, lo que ayudó a la reintegración del paciente a sus actividades cotidianas en el menor tiempo posible.

## Agradecimientos

Al doctor Rafael Castillo Arriaga, director del Hospital Regional "General Ignacio Zaragoza" del ISSSTE, por el apoyo para la realización de este estudio; a la M. en C. Nelly Medina Molotla, por las facilidades para el desarrollo del proyecto; a Biocriss S.A. de C.V., por los xenoimplantes; así como a la doctora Jenny Medina M., por la revisión del artículo.

## Referencias

1. De la Rosa FR, Guinchard SE, Ríos MR, Bernal LR. Uso de hidroxiapatita porosa (coralina) en lesiones quísticas del esqueleto en niños. Análisis de resultados. *Acta Ortop Mex* 2002;16:261-264.
2. Meyer S, Floerkemeier T, Windhagen H. Histological osseointegration of Tutobone®: first result in human. *Arch Orthop Trauma Surg* 2008;128:539-544.
3. Weinstein JN, Tosteson TD, Lurie JD, Tosteson AN, Blood E, Hanscom B, et al. Surgical versus nonsurgical therapy for lumbar spinal stenosis. *N Engl J Med* 2008;358:794-810.
4. Katz JN, Harris MB. Clinical practice lumbar spinal stenosis. *N Engl J Med* 2008;358:818-825.
5. Chou R, Qaseem A, Snow V, Casey D, Cross JT, Shekelle P, et al. Diagnosis and treatment of low back pain: a joint clinical practice guideline from the American College of Physicians and the American Pain Society. *Ann Intern Med* 2007;147:478-491.
6. Eingartner C, Weise K. Revisión de la artrodesis fallida de tobillo. *Tec Quir Ortop Traumatol* 2006;15:238-253.
7. Doncel CA, Majo BJ. Tumores óseos en atención primaria. *Med Integral* 2003;41:145-150.
8. Martínez TFJ. Clasificación de la OMS de los tumores óseos, 2002. Disponible en <http://www.scribd.com/doc/3698927/CLASIFICACION-OMS-TUMORES-OSEOS>
9. Villanueva GE, Díez RM. Tumor de células gigantes localizado en la falange proximal del pulgar. Caso clínico y revisión bibliográfica. *Rev Ortop Traumatol* 2003;47:138-140.
10. Cueva CF, Osuna JF, Elizondo F, Pérez O, Pérez A, Hernández S, et al. Aplicación de xenoimplante para el tratamiento de defectos óseos, tumores benignos, pseudoartrosis y artrodesis (reporte preliminar). *Acta Ortop Mex* 2007;21:31-36.
11. Domínguez AA, Torres VK. Descripción histológica de la regeneración ósea en conejos implantados con hueso de bovino liofilizado (Nukbone®). *Investigación Universitaria Multidisciplinaria* 2006;5:27-35.
12. Piña BMC, Munguía AN, Palma CB, Lima E. Caracterización de hueso de bovino anorgánico: Nukbone®. *Acta Ortop Mex* 2006;20:150-155.
13. Domínguez AA, Torres VK, Villegas F, León MB, Piña BC. Descripción histológica de la regeneración ósea en cresta iliaca de conejos implantados con Nukbone® a las 4, 8, 12 y 16 semanas. *Investigación Universitaria Multidisciplinaria* 2007;6:88-95.
14. Piña BMC, León MB. Primer informe técnico de hueso anorgánico Nukbone®. México: Instituto de Investigaciones en Materiales, UNAM; 2006. pp. 1-5.
15. Secretaría de Salud. Norma Oficial Mexicana NOM-059-SSA1-1993, buenas prácticas de fabricación para establecimientos de la industria química farmacéutica dedicados a la fabricación de medicamentos. *Diario Oficial de la Federación* del 31 de julio de 1998. Disponible en <http://www.salud.gob.mx/unidades/cdi/nom/059ssa13.html>
16. Texcucano RHF. Experiencia del uso de Nukbone en defectos óseos y artrodesis en el servicio de ortopedia del hospital "General Ignacio Zaragoza" del ISSSTE [tesis de Especialidad en Traumatología y Ortopedia]. México: Universidad La Salle, Facultad Mexicana de Medicina; 2008.
17. Montoya AJG. Tratamiento de las fracturas de la diáfisis tibial (estudio comparativo). México: UNAM-Facultad de Medicina, IMSS-Hospital de Traumatología y Ortopedia; 1977. pp. 27-28.
18. Cobo E, Muñoz P, González JA. Bioestadística para no estadísticos. Bases para interpretar artículos científicos. Barcelona: Elsevier Masson; 2007. pp. 19-28.
19. Delloye C, Cnockaert O. Bone substitute in 2003: an overview. *Acta Orthopaed Belg* 2003;69:1-8.
20. Zaffe D. Histological study on sinus lift grafting by Fisiograft and Bio-Oss. *J Mat Sci Materials Med* 2005;16:789-793.
21. Lozano AE. Reparación e integración de los injertos en cirugía ortopédica. *Rev Mex Ortop Trauma* 2002;16:173-180.
22. Woll JE, Smoth DM. Bone and connective tissue. *Clin Lab Med* 2005; 25:499-518.
23. Spivak MJ, Hasharoni A. Use of hydroxyapatite in spine surgery. *Eur Spine J* 2001;10:S197-S204.